

Министерство здравоохранения Республики Беларусь

**Учреждение образования
«Гомельский государственный медицинский университет»**

**Кафедра внутренних болезней №3
с курсом функциональной диагностики**

Авторы:

Д.П. Саливончик дмн,доцент

Ю.О. Пашевич ассистент

Ю.И.Челединская ассистент

МЕТОДИЧЕСКИЕ РЕКОМЕНДАЦИИ

для проведения практического занятия
со студентами

4 курса медико-диагностического факультета,
обучающихся по специальности

1- 79 01 04 «Медико-диагностическое дело»
по дисциплине «Основы функциональной диагностики»

**Тема 16: Регистрация и интерпретация ЭКГ в стандартных
отведениях**

Время: 6 часов

Утверждено на заседании кафедры внутренних болезней №3 с курсом
функциональной диагностики
(протокол № 1 от 28.01.2026)

2026г.

УЧЕБНЫЕ И ВОСПИТАТЕЛЬНЫЕ ЦЕЛИ, ЗАДАЧИ, МОТИВАЦИЯ ДЛЯ УСВОЕНИЯ ТЕМЫ

Учебная цель:

формирование у студентов базовой профессиональной компетенции для диагностики заболеваний внутренних органов с применением функциональных методов исследования.

Воспитательная цель:

- развить свой ценностно-личностный, духовный потенциал;
- сформировать качества патриота и гражданина, готового к активному участию в экономической, производственной, социально-культурной и общественной жизни страны;
- осознать социальную значимость своей будущей профессиональной деятельности;
- научиться соблюдать учебную и трудовую дисциплину, нормы медицинской этики и деонтологии.

Задачи:

В результате проведения учебного занятия студент должен

знать:

- основные принципы организации работы отделения функциональной диагностики;
- правила техники безопасности, устройство и принцип работы оборудования и аппаратуры, предназначенной для функциональных методов исследования;
- принципы подготовки пациента, показания и противопоказания к функциональным методам исследования, алгоритм и методику проведения основных исследований;
- основы клинической интерпретации полученных результатов;
- основные функциональные методы диагностики в клинической практике;
- нормы медицинской этики и деонтологии;
- проявление инфекционных заболеваний, связанных с оказанием медицинской помощи;
- правила оказания медицинской помощи при неотложных состояниях;

уметь:

- составлять алгоритм функционального обследования пациентов, проводить и интерпретировать результаты основных функциональных методов исследования, применяемых в кардиологии, пульмонологии, неврологии;
- оценивать показания и противопоказания к проведению функциональных исследований;
- правильно интерпретировать результаты диагностического обследования пациента с заболеваниями внутренних органов;
- формулировать заключение после проведенных диагностических функциональных исследований;
- оказывать первую медицинскую помощь при неотложных состояниях.
- предупреждать и распознавать инфекции, связанные с оказанием медицинской помощи;

– коммуницировать с пациентами и медицинским персоналом, в соответствии с нормами этики и деонтологии, а так же осуществлять свою учебную и рабочую деятельность в соответствии с этими нормами;

владеть:

– методологией проведения функциональных исследований (ЭКГ, холтеровское мониторирование, суточное мониторирование артериального давления, нагрузочные пробы, спирометрия);

– навыками работы с диагностическим оборудованием и методами инструментального функционального исследования сердечно-сосудистой, дыхательной, нервной систем;

– интерпретацией проведенных функциональных исследований с формированием заключения;

– навыками коммуникации с пациентами и медицинским персоналом, в соответствии с нормами этики и деонтологии, а так же осуществлять свою учебную и рабочую деятельность в соответствии с этими нормами;

– навыками предупреждения распространения инфекций, связанных с оказанием медицинской помощи;

– навыками оказания неотложной медицинской помощи при заболеваниях внутренних органов.

Мотивация для усвоения темы:

Электрокардиография – метод исследования сердца, не теряющий своего значения с течением времени. Она остается одним из самых распространенных и неотъемлемых методов кардиологической диагностики, продолжает развиваться и совершенствоваться.

ЭКГ является ценным диагностическим инструментом. По ней можно оценить источник (так называемый водитель) ритма, регулярность сердечных сокращений, их частоту. Все это имеет большое значение для диагностики различных аритмий. По продолжительности различных интервалов и зубцов ЭКГ можно судить об изменениях сердечной проводимости. Изменения конечной части желудочкового комплекса (интервал ST и зубец T) позволяют врачу определить наличие или отсутствие ишемических изменений в сердце (нарушение кровоснабжения).

ЭКГ - это относительно сильный и доступный диагностический инструмент, однако стоит помнить о том, что и у этого метода есть слабые места. Одним из них является кратковременность записи – около 20 секунд. Даже если человек страдает, например, аритмией, в момент записи она может отсутствовать, кроме того запись, обычно производится в покое, а не во время привычной деятельности

В связи с этим изучение особенностей электрокардиограммы является актуальным и важным для врача любой специальности. [1].

МАТЕРИАЛЬНОЕ ОСНАЩЕНИЕ

Набор ЭКГ, учебных таблиц, ситуационных задач по теме, тесты по теме занятия, как в электронном так и в бумажном виде, телевизор.

КОНТРОЛЬНЫЕ ВОПРОСЫ ИЗ СМЕЖНЫХ ДИСЦИПЛИН

1. Анатомия: строение сердца и его клапанного аппарата, особенности кровоснабжения и иннервации сердца; проводящая система сердца —

морфофункциональная характеристика.

2. Физиология: особенности работы сердца в различные фазы сердечного цикла.

3. Пропедевтика внутренних болезней: семиотика некоронарогенных заболеваний. ЭКГ- признаки данных состояний.

4. Клиническая фармакология: средства, применяемых для проведения медикаментозных проб, а также проведение неотложной помощи в кардиологии.

КОНТРОЛЬНЫЕ ВОПРОСЫ ПО ТЕМЕ ЗАНЯТИЯ

1. Методика регистрации и интерпретации электрокардиограммы в стандартных отведениях.

ХОД ЗАНЯТИЯ

Теоретическая часть

При возбуждении миокарда создается электродвижущая сила (ЭДС), которая распространяется на поверхность человеческого тела (электрическое поле) и служит основой для регистрации ЭКГ. Для измерения величины потенциала в различных точках электрического поля используют гальвометр (электрокардиограф) [1].

ПОКАЗАНИЯ К ПРОВЕДЕНИЮ ЭКГ:

- Подозрение на заболевание сердца и высокий риск в отношении этих заболеваний.
- Ухудшение состояния больных с заболеваниями сердца, появление болей в области сердца, развитие или усиление одышки, возникновение аритмии.
- Перед любыми оперативными вмешательствами.
- Заболевания внутренних органов, эндокринных желез, нервной системы, болезней уха, горла, носа, кожные заболевания и т.д. при подозрении на вовлечение сердца в патологический процесс.
- Экспертная оценка специалистов профессий, сопряженных с высоким уровнем риска [1].

МЕТОДИКА ЗАПИСИ ЭЛЕКТРОКАРДИОГРАММЫ

Для регистрации ЭКГ больного обычно укладывают на спину.

Запись ЭКГ должна производиться в теплом помещении во избежание дрожи больного. Пациента просят расслабить мышцы, так как дрожь и напряжение мышц искажают ЭКГ. Он должен лежать, не двигаясь, с вытянутыми вдоль туловища руками. Запись ЭКГ осуществляют с помощью электродов, располагаемых на обоих предплечьях и обеих голених. В качестве токопроводящей среды между кожей и электродом используют марлевые прокладки, смоченные изотоническим или 5–10% раствором натрия хлорида, либо специальные электродные пасты.

Скорость движения ленты – 25 или 50 мм/с, амплитуда – 10 милливольт (10 мм) [2].

Стандартное ЭКГ исследование включает регистрацию 12 отведений.

МЕТОДИКА ЗАПИСИ ЭЛЕКТРОКАРДИОГРАММЫ.

Запись ЭКГ должна проводиться в теплом помещении во избежание дрожи больного при максимальном расслаблении мышц. Плановые исследования проводятся после 10-15 минут отдыха не ранее, чем через 2 часа после приема пищи. Обычное положение - лежа на спине. Дыхание ровное, неглубокое.

1. Наложение электродов. С целью уменьшения наводных токов и улучшения качества записи ЭКГ необходимо обеспечить хороший контакт электродов с кожей. Обычно это достигается применением марлевых прокладок между кожей и электродами, смоченных 5-10% раствором хлористого натрия или специальных токопроводящих паст. При необходимости в местах наложения электродов предварительно обезжиривают кожу. В случае значительной волосистости эти места смачивают мыльным раствором.

На внутреннюю поверхность предплечий и голени в нижней трети накладывают пластинчатые электроды, закрепляя их резиновыми лентами. На грудь устанавливают один (или несколько при многоканальной записи) грудной электрод, который фиксируют резиновой грушей присоской.

2. Подключение электродов к электрокардиографу. Каждый электрод соединяется с электрокардиографом соответствующим проводом шланга отведений, имеющим общепринятую цветовую маркировку. К электроду, расположенному на правой руке, присоединяют провод, маркированный красным цветом; на левой руке - желтым, на правой ноге - черным; левой ноге - зеленым.

Грудной электрод соединяют с кабелем, обозначенным белым цветом. При многоканальной записи с одновременной регистрацией всех шести грудных отведений к электроду в позиции V1 подключают провод с красным наконечником, V2 - с желтым, V3 - с зеленым, V4 - с коричневым, V5 - с черным, V6 - с синим или фиолетовым [2].

3. Заземление электрокардиографа.

4. Включение аппарата в сеть.

5. Запись контрольного милливольт. Регистрации ЭКГ должна предшествовать калибровка усиления, что позволяет стандартизировать исследование, т.е. оценивать и сравнивать при динамическом наблюдении амплитудные характеристики. Для этого в положении переключателя отведений "0" на гальванометр электрокардиографа нажатием специальной кнопки подается стандартное калибровочное напряжение в 1 милливольт.

Желательно проводить калибровку записи в начале и конце съемки ЭКГ.

6. Выбор скорости движения бумаги. Современные электрокардиографы могут регистрировать ЭКГ при различных скоростях движения ленты: 12,5; 25; 50; 75 и 100 мм/с. Выбранная скорость устанавливается нажатием соответствующей кнопки на панели управления.

Наиболее удобна для последующего анализа ЭКГ скорость 50 мм/с. Меньшая скорость (обычно 25 мм/с) используется с целью выявления и анализа аритмии, когда требуется более длительная запись ЭКГ.

При скорости движения ленты 50 мм/с каждая маленькая клеточка миллиметровой сетки, расположенная между тонкими вертикальными линиями (т.е. 1 мм) соответствует 0,02 с. Расстояние между двумя более толстыми вертикальными линиями, включающее 5 маленьких клеточек (т.е. 5 мм), соответствует 0,1 с. При скорости движения ленты 25 мм/с маленькая клеточка соответствует 0,04 с, большая - 0,2 с.

7. Запись ЭКГ. Регистрация ЭКГ складывается из последовательной записи

электрокардиографических отведений. В каждом отведении записывают не менее 4-х циклов.

а) Запись стандартных отведений производится при положении переключателя отведений в позициях I, II и III. Принято III стандартное отведение регистрировать дополнительно при задержке дыхания на глубоком вдохе. Это делают с целью установления позиционного характера изменений, нередко обнаруживаемых в данном отведении.

б) Запись однополюсных усиленных отведений от конечностей осуществляется с помощью тех же электродов и при том же их расположении, что и при регистрации стандартных отведений. В позиции переключателя отведений I записывают отведение aVR, II - aVL, III - aVF.

в) Запись грудных отведений. Переключатель отведений переводят в позицию V.

г) Запись отведений по Небу. Эти дополнительные отведения регистрируются с помощью пластинчатых электродов, которые переносят с конечностей на грудную клетку. При этом, электрод с правой руки (красный маркированный провод) перемещают во II межреберье к правому краю грудины; с левой ноги (зеленая маркировка провода) - в позицию грудного отведения V4 (верхушка сердца); с левой руки (желтая маркировка провода) - на том же горизонтальном уровне по задней подмышечной линии.

В положении переключателя отведений I регистрирую отведение D, II - A, III - J.

Перед записью ЭКГ или после ее окончания на ленте указывают дату проведения исследования (при экстренных ситуациях фиксируется и время), фамилию, имя, отчество больного, его возраст [2].

ОСНОВНЫЕ ЭКГ ОТВЕДЕНИЯ

Специальное расположение электродов называется отведением. Сегодня в клинической практике наиболее широко используют 12 отведений ЭКГ, запись которых является обязательной при каждом электрокардиографическом обследовании больного: 3 стандартных отведения, 3 усиленных однополюсных отведения от конечностей и 6 грудных отведений [3].

1913 г. Эйнтховен предложил для записи ЭКГ **3 стандартные отведения**. Эти электроды (2-х полюсные) регистрируют разность потенциалов между двумя точками тела. Для записи этих отведений электроды накладывают на правой руке (красная маркировка), левой руке (желтая маркировка), левой ноге (зеленая маркировка); четвертый электрод устанавливают на правую ногу (черная маркировка) для подключения заземляющего провода. Стандартные отведения обозначают I, II, III:

- I ст. – правая рука (красная маркировка) и левая руки (желтая маркировка),
- II ст. – правая рука (красная маркировка) и левая нога (зеленая маркировка),
- III ст. – левая рука (желтая маркировка), и левая нога (зеленая маркировка) [3].

УСИЛЕННЫЕ ОТВЕДЕНИЯ

Предложены в 1942 г. Гольдбергером. Это однополюсные отведения, в них

имеется индифферентный электрод потенциал которого близок к нулю и активный электрод. Активный электрод присоединяют к положительному полюсу гальванометра, а индифферентный – к отрицательному. В качестве отрицательного электрода используется т.н. объединенный электрод, образующийся при соединении электродов от двух других конечностей. В электрокардиографии применяют три усиленных отведения от конечностей – отведения aVR, aVL и aVF.

Обозначение происходит от первых букв английских слов: A (augmented) – усиленный; V (voltage) – напряжение; R, L, F (right, left, foot)– правый, левый, нога.

Это усиленные отведения от правой руки, левой руки и левой ноги.

Стандартные и усиленные однополюсные отведения от конечностей дают возможность зарегистрировать изменения ЭДС сердца во фронтальной плоскости, то есть в той, в которой расположен треугольник Эйнтховена. Для более точного и наглядного определения различных отклонений ЭДС сердца в этой фронтальной плоскости, в частности для определения положения электрической оси сердца, была предложена так называемая шестисековая система координат (Bailey, 1943). Ее можно получить при совмещении осей трех стандартных и трех усиленных отведений от конечностей, проведенных через электрический центр сердца. Последний делит ось каждого отведения на положительную и отрицательную части, направленные, соответственно, к положительному (активному) или отрицательному электродам [3].

ГРУДНЫЕ ОТВЕДЕНИЯ

Грудные отведения предложены Вильсоном в 1934 г. и регистрируют разность потенциалов между активным электродом, помещаемые на различные участки грудной клетки и объединенным электродом от трех конечностей, объединенный потенциал которых равен нулю. Грудные однополюсные отведения обозначаются буквой V, что отражает физический символ напряжения. Большей частью регистрируют 6 грудных отведений: с V1 по V6.

Отведение V1 – электрод помещают в 4-е межреберье справа от грудины (красная маркировка).

Отведение V2 – электрод располагается в 4-е межреберье слева от грудины (желтая маркировка).

Отведение V3 – на половине расстояния между V2 и V4 (зеленая маркировка).

Отведение V4 – в 5-м межреберье по среднеключичной линии (коричневая маркировка).

Отведение V5 — в 5-м межреберье по передней подмышечной линии (черная маркировка).

Отведение V6 – в 5-м межреберье по средней подмышечной линии (фиолетовая маркировка) (рисунок 1) [3].

Грудные отведения

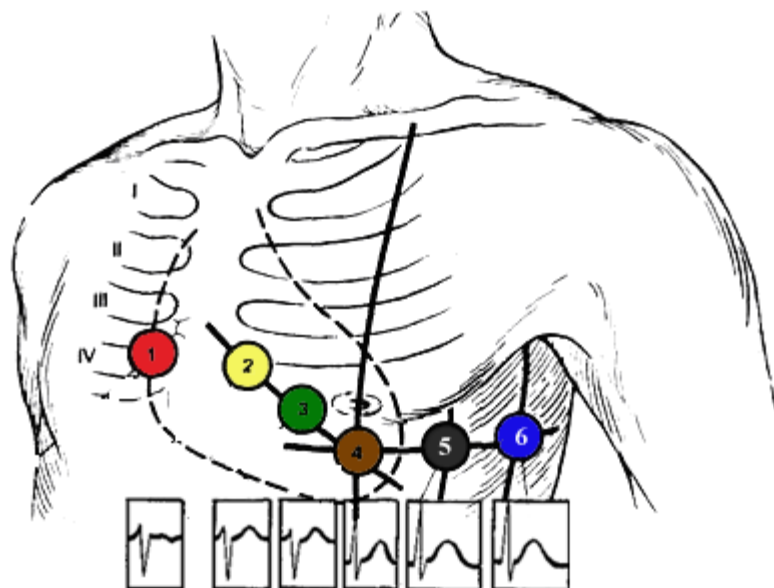


Рисунок 1 — Грудные отведения [3].

ЭЛЕКТРОКАРДИОГРАФИЧЕСКОЕ ЗАКЛЮЧЕНИЕ

Электрокардиографическое заключение состоит из двух частей:

- а) описательной, где перечисляются те признаки, на которые врач счел необходимым обратить, и
- б) собственно заключение, которое является логическим завершением, результирующей первой, описательной части.

Следует расшифровывать ЭКГ на специальных бланках, где указывается лечебное учреждение, Ф. И. О, адрес больного, пол, возраст, конституция, диагноз, АД больного, проводимая терапия (сердечные гликозиды, β - блокаторы, противоаритмические препараты, мочегонные, электролиты и др.).

Расшифровка начинается с формулы ЭКГ. Для этого описываются зубцы и интервалы ЭКГ, ниже описываются отклонения со стороны сегмента ST, зубца Т в тех отведениях, где они отличаются от нормы.

В.В.Мурашко и А.В. Струтынский указывают, что в электрокардиографическом заключении следует отметить следующее:

- 1) источник ритма сердца (синусовый или несинусовый ритм),
- 2) регулярность ритма сердца (правильный или неправильный ритм),
- 3) число сердечных сокращений (ЧСС),
- 4) положение электрической оси сердца,
- 5) наличие четырех электрокардиографических синдромов:
 - а) нарушений ритма сердца,
 - б) нарушений проводимости,
 - в) гипертрофии миокарда желудочков или предсердий или острых их перегрузок,
 - г) повреждений миокарда (ишемии, дистрофии, некрозов, рубцов) [3].

Практическая часть

1. Законспектировать теоретический материал, демонстрируемый преподавателем;
2. Заполнить схемы и таблицы раздаточного материала;
3. Освоить методику решения задач по теме занятия;
4. Курировать пациента, совместно с преподавателем;
5. Расшифровать электрокардиограмму по теме занятия;

Контроль усвоения темы

1. Решение ситуационных задач по индивидуальному заданию;
2. Решение индивидуальных тестовых заданий;
3. Расшифровка контрольной ЭКГ.

МЕТОДИЧЕСКИЕ РЕКОМЕНДАЦИИ ПО ОРГАНИЗАЦИИ И ВЫПОЛНЕНИЮ СРС

Время, отведенное на самостоятельную работу, может использоваться студентами на:

- подготовку к лекционным и практическим занятиям;
- подготовку к дифференцированному зачету по учебной дисциплине;
- проработку тем (вопросов), вынесенных на самостоятельное изучение;
- изучение тем и проблем, не выносимых на лекции и практические занятия;
- выполнение исследовательских и творческих заданий;
- подготовку тематических докладов, рефератов, презентаций;
- выполнение практических заданий;
- оформление информационных и демонстрационных материалов (стенды, плакаты, графики, таблицы, газеты и пр.).

Основные формы организации СРС

- написание и презентация реферата;
- выступление с докладом;
- изучение тем и проблем, не освещенных на лекциях и семинарских занятиях;
- компьютеризированное тестирование;
- изготовление дидактических материалов;
- подготовка и участие в активных формах обучения.

Перечень заданий СРС:

- выполнение тестовых заданий (ЭУМК «Основы функциональной диагностики» режим доступа: <https://dl.gsmu.by/course/view.php?id=682>).

Контроль СРС осуществляется в виде:

- итогового занятия в форме устного собеседования, письменной работы, тестирования;
- контрольной работы;
- обсуждения рефератов;
- оценки устного ответа на вопрос, сообщения, доклада или решения ситуационной задачи на практических занятиях;

- проверки рефератов;
- индивидуальной беседы.

МЕТОДИЧЕСКИЕ РЕКОМЕНДАЦИИ ПО ОРГАНИЗАЦИИ И ВЫПОЛНЕНИЮ УСРС

Рекомендуемыми формами организации УСРС являются:

1. написание реферата на заданную тему;
2. подготовка мультимедийной презентации по заданной теме;

Перечень заданий УСРС:

Темы рефератов / мультимедийных презентаций:

1. Примеры ЭКГ в норме, основные ошибки при снятии ЭКГ.

Формы контроля выполнения УСРС:

1. проверка и оценивание реферата по заданной теме;
 2. проверка и оценивание мультимедийной презентации по заданной теме;
- проверка и оценивание правильности решения ситуационных задач.

СПИСОК ИСПОЛЬЗОВАННЫХ ИСТОЧНИКОВ

1. Руководство по электрокардиографии / В.Н. Орлов. — 10-е изд., испр. — Москва: ООО «Издательство «Медицинское информационное агентство», 2020. — 560 с.
2. Функциональная диагностика : нац. рук. / гл. ред. Н.Ф. Берестень, В.А. Сандриков, С.И. Федорова. — Москва : ГЭОТАР-Медиа, 2019. — 781 с. : ил., табл. + Доступ к онлайн-версии. — (Национальные руководства).
3. Электрокардиография: учебн. пособие / В.В. Мурашко, А.В. Струтынский. — 17-е изд. — Москва: МЕДпресс-информ, 2021. — 360 с.

СПИСОК РЕКОМЕНДОВАННОЙ ЛИТЕРАТУРЫ

ОСНОВНАЯ ЛИТЕРАТУРА

1. Давей, П. Наглядная ЭКГ : [учеб. пособие для вузов] / Патрик Давей ; пер. с англ. под ред. М. В. Писарева. — Москва : ГЭОТАР-Медиа, 2020. — 167 с.
2. Мурашко, В. В. Электрокардиография : учеб. пособие / В. В. Мурашко, А. В. Струтынский. — 19-е изд. — Москва : МЕДпресс-информ, 2023. — 360 с. : ил.

ДОПОЛНИТЕЛЬНАЯ ЛИТЕРАТУРА

1. Белялов, Ф. И. Аритмии сердца / Ф. И. Белялов. — 8-е изд., перераб. и доп. — Москва : ГЭОТАР-Медиа, 2020. — 446 с.
2. Бобров, А. Л. Клинические нормы. Эхокардиография [Электронный ресурс] / Бобров А. Л. — Москва : ГЭОТАР-Медиа, 2020. — 80 с. — Режим доступа: <https://www.studentlibrary.ru/book/ISBN9785970458938.html> — Дата доступа: 17.05.2024.
3. Клиническая электроэнцефалография. Фармако-электроэнцефалография [Электронный ресурс] / Неробкова Л. Н., Авакян Г. Г., Воронина Т. А., Авакян Г. Н. — Москва : ГЭОТАР-Медиа, 2020. — 288 с. — Режим доступа:

<https://www.studentlibrary.ru/book/ISBN9785970453711.html> – Дата доступа: 17.05.2024.

4. Корнелюк, И. В. Суправентрикулярные нарушения ритма сердца: основы диагностики и лечения : учеб.-метод. пособие / И. В. Корнелюк, Т. А. Гончарик, С. Е. Алексейчик ; Белорус. гос. мед. ун-т, 1-я каф. внутренних болезней. – Минск : БГМУ, 2023. – 48, [3] с. – Режим доступа: <https://rep.bsmu.by/handle/BSMU/40672>. – Дата доступа: 17.05.2024.

5. Корнелюк, Д. Г. Первая помощь : пособие для студентов учреждений высш. образования, обучающихся по специальностям 1-79 01 01 «Лечеб. дело», 1-79 01 04 «Мед.-диагност. дело», 1-79 01 05 «Мед.-психол. дело» / Д. Г. Корнелюк, Т. Г. Лакотко ; УО «Гродн. гос. мед. ун-т», 2-я каф. внутренних болезней. – Гродно : ГрГМУ, 2022. – 166 с. – Рек. УМО по высш. мед., фармацевт. образованию.

6. Круглов, В. А. Электрокардиограмма в практике врача [Электронный ресурс] : руководство / В. А. Круглов, М. Н. Дадашева, Р. В. Горенков. – Москва : ГЭОТАР-Медиа, 2022. – 136 с. – Режим доступа: <https://www.studentlibrary.ru/book/ISBN9785970469026.html>. – Дата доступа: 17.05.2024.

7. Основы электрокардиографии : практикум / М-во здравоохранения Респ. Беларусь, Белорус. гос. мед. ун-т, Каф. пропедевтики внутренних болезней ; Э. А. Доценко [и др.]. – 4-е изд. – Минск : БГМУ, 2020. – 95, [1] с. – Режим доступа: <https://rep.bsmu.by/handle/BSMU/30121>. – Дата доступа: 17.05.2024.

8. Основы электрокардиостимуляции [Электронный ресурс] : учеб. пособие / Р. Е. Калинин, И. А. Сучков, Н. Д. Мжаванадзе [и др.]. – Москва : ГЭОТАР-Медиа, 2022. – 106 с. – Режим доступа: <https://www.studentlibrary.ru/book/ISBN9785970468876.html> – Дата доступа: 17.05.2024.

9. Саливончик, Д. П. Функциональная диагностика: тестовые задания : учеб.-метод. пособие для студентов 5 курса специальности 1-79 01 04 «Мед.-диагност. дело» / Д. П. Саливончик, Н. И. Корженевская, Е. В. Кухорева ; УО «Гомел. гос. мед. ун-т», Каф. внутренних болезней № 3 с курсом функциональной диагностики. – Электрон. текстовые дан. (объём 540 Kb). – Гомель : ГомГМУ, 2023. – 1 электрон. опт. диск (CD-ROM) ; 58 с.

10. Стручков, П. В. Спирометрия [Электронный ресурс] / Стручков П. В., Дроздов Д. В., Лукина О. Ф. – Москва : ГЭОТАР-Медиа, 2021. – 112 с. – Режим доступа: <https://www.studentlibrary.ru/book/ISBN9785970464243.html> – Дата доступа: 17.05.2024.

11. Функциональная диагностика [Электронный ресурс] : нац. руководство / под ред. Н. Ф. Берестень, В. А. Сандрикова, С. И. Федоровой. – Москва : ГЭОТАР-Медиа, 2022. – 784 с. – Режим доступа: <https://www.studentlibrary.ru/book/ISBN9785970466971.html> – Дата доступа: 17.05.2024.

12. Электрокардиография : учеб. пособие / Н. И. Волкова, И. С. Джериева, А. Л. Зибарев [и др.]. – Москва : ГЭОТАР-Медиа, 2023. – 136 с. – Режим доступа: <https://www.studentlibrary.ru/book/ISBN9785970476697.html> – Дата доступа:

17.05.2024.

13. Ярцев, С. С. Большой атлас ЭКГ : профессиональная фразеология и стилистика ЭКГ-заключений [Электронный ресурс] / С. С. Ярцев. – Москва : ГЭОТАР-Медиа, 2021. – 664 с. – Режим доступа: <https://www.studentlibrary.ru/book/ISBN9785970464090.html> – Дата доступа: 17.05.2024.

14. Ярцев, С. С. Практическая электрокардиография [Электронный ресурс] : справочное пособие для анализа ЭКГ / С. С. Ярцев. – 3-е изд., перераб. и доп. – Москва : ГЭОТАР-Медиа, 2021. – 144 с. – Режим доступа: <https://www.studentlibrary.ru/book/ISBN9785970464045.html> – Дата доступа: 17.05.2024.

15. Ярцев, С. С. Суточное мониторирование артериального давления (СМАД) в повседневной практике врача [Электронный ресурс] / С. С. Ярцев. – 3-е изд., перераб. и доп. – Москва : ГЭОТАР-Медиа, 2022. – 64 с. – Режим доступа: <https://www.studentlibrary.ru/book/ISBN9785970466865.html> – Дата доступа: 17.05.2024.

НОРМАТИВНО-ПРАВОВАЯ БАЗА

1. О здравоохранении : Закон Респ. Беларусь от 18 июня 1993 г. № 2435–ХП : с изм. и доп.

2. О Правилах медицинской этики и деонтологии : постановление М-ва здравоохранения Респ. Беларусь от 7 авг. 2018 г. № 64 : с изм. и доп.

3. Об утверждении клинического протокола : постановление М-ва здравоохранения Респ. Беларусь от 23 авг. 2021 г. №99.

ЭЛЕКТРОННЫЕ БАЗЫ ДАННЫХ

1. Электронная библиотека медицинского вуза Консультант студента. Расширенный пакет [Электронный ресурс] / ООО «Политехресурс». – Режим доступа: <http://www.studmedlib.ru/>. – Дата доступа: 17.05.2024. (Включает: «Электронную библиотеку медицинского ВУЗа»; ГЭОТАР-Медиа. Премиум комплект; Книги из комплекта «Консультант врача»).

2. Электронная библиотечная система BookUp. Большая медицинская библиотека (БМБ). [Электронный ресурс] / ООО «Букап». – Режим доступа: <https://www.books-up.ru/ru/catalog/bolshaya-medicinskaya-biblioteka/>. – Дата доступа: 17.05.2024.

3. Электронная медицинская библиотека [Электронный ресурс] / ГУ «Республиканская научная медицинская библиотека». – Режим доступа: https://mednet.by/cgi-bin/irbis64r_plus/cgiirbis_64_ft.exe?C21COM=F&I21DBN=IBIS_FULLTEXT&P21DBN=IBIS&Z21ID=&S21CNR=5/. – Дата доступа: 17.05.2024.

4. Научная электронная библиотека eLIBRARY.RU [Электронный ресурс] / ООО «Научная электронная библиотека». – Режим доступа: <https://elibrary.ru/>. – Дата доступа: 17.05.2024.